■技术·思维

聚焦中国制造新技术 实现肿瘤治疗新突破

高强度聚焦超声技术在肿瘤消融微创治疗中的应用

本报记者 冯金灿

最近一段时间，家住开封的59岁的石某因患胰腺癌在河南省肿瘤医院治疗。最新的彩超检查结果显示，他的肿瘤从70毫米×50毫米缩小到40毫米×29毫米。

“检查结果出来后才发现我的肿瘤变小了。其实，自从接受治疗之后，我感觉就没那么痛了，饭量和睡眠情况也好多了。”昨日，在接受治疗的间隙，石某对记者说。

据河南省肿瘤医院肝胆胰腺外科副主任医师周进学介绍，石某接受的是该院引进的高强度聚焦超声技术。目前，他正在接受第二个疗程的第三次治疗。这种技术以无创、安全的优势以及良好的治疗效果，被广泛应用于人体盆腔、腹腔、四肢和躯干部的良恶性实体肿瘤治疗。

那么，这种治疗技术有什么独特之处呢？

晚期恶性肿瘤患者姑息治疗的首选

据《2016年河南省肿瘤登记年报》统计数据显示，2013年，全省肿瘤登记地区发病率为250.34/10万，死亡率为161.05/10万。全省每年恶性肿瘤发病约为25万人，死亡约为16万人。

目前，河南省肿瘤防治形势依然严峻。但是，公众也不要因此感到恐慌，世界卫生组织报告显示：三分之一的癌症是可以预防的；三分之一的癌症是可以治愈的；三分之一的癌症通过规范治疗，是可以提高生活质量、延长寿命的。

据周进学介绍，高强度聚焦超声技术可以消融局部病灶组织，而周围组织并无显著损伤，凝固性坏死组织可逐渐被吸收或瘢痕化。这一新技术又被称为“热切除”。

聚焦超声肿瘤消融机全部采用计算机自动化控制，操作简便、性能稳定，运行可靠、精确度高；在整个治疗过程中，B超对治疗进行全方位的监测，从而保证了治疗的安全性和有效性，堪称“绿色疗法”。

临床无法手术切除的晚期肿瘤患者；因高龄、体弱或并发症多而无法耐受手术的肿瘤患者；术后复发、转移，不宜再次手术的肿瘤患者；接受无创治疗理念而拒绝手术的肿瘤患者；超声通路清晰可见的肝脏肿瘤患者（不包括部分右肝被肋骨遮挡，肝脏顶部肿瘤受呼吸运动影响明显的肿瘤患者）；胰腺癌患者（胰腺癌手术切除率低，常规治疗效果差已是不争的事实）都可以接受高强度聚焦超声技术治疗。

对接受完整治疗方案的骨肉瘤患者，5年生存率达到70%。在延长患者生存期的同时，这项治疗技术也极大地提升了患者的生活质量，无须开刀和麻醉，肿瘤引发的疼痛症状减轻，没有其他治疗方法引发的并发症，疼痛缓解率可以达到80%，患者可以“正常”地度过生命里这段宝贵时间。

当然，这项技术的优势不仅仅在于控制“魔鬼”一般的恶性肿瘤，对于某些良性的实体肿瘤，例如子宫肌瘤、前列腺增生等疾病，患者往往出于保全器官功能的考虑而不想手术，这时，高强度聚焦超声技术也不失为一种选择。

例如，在育龄女性多发的疾病子宫肌瘤的治疗中，高强度聚焦超声技术对子宫肌瘤治疗有效率达到90%以上，治疗后吸收率达到60%，很多女性因此可以保全子宫，重获做妈妈的机会。

聚焦超声技术如何实现肿瘤消融微创治疗

据介绍，高强度聚焦超声技术是将体外低能量超声波聚焦于生物体内，在体内形成高能量超声的焦域，局部组织瞬间内可以达到65~100摄氏度的高温，同时联合超声波的空化效应、机械效应等综合效应，导致组织瞬间产生凝固性坏死等不可逆转的病理变化。

“高强度聚焦超声技术的工作原理，和这个妇孺皆知的放大镜燃烧火柴原理是极其相似的，将体外发生的超声波聚焦于身体内的肿瘤组织或增生组织上，产生瞬间高温，从而消融肿瘤。

超声聚焦点是通过对肿瘤进行由点到线、由线到面、由面到体，逐点扫描固化，从而达到固化整个肿瘤组织，达到治疗目的。该技术在治疗后腹膜的肿瘤时，充分发挥了超声波穿透力强、聚焦准确等优势，真正体现了高效、安全，并可重复进行。”周进学说。

周进学说，用一句话简述，高强度聚焦超声技术将治疗的安全性与有效性完美结合。在治疗时，专家依据肿瘤实际边界大小适形勾边，勾勒出治疗区域，实时精准定位、实时监控、数字化判断疗效和治疗剂量反馈，保证了有效杀死肿瘤细胞，而不损伤周围正常组织。

同时，上置式超声发射器可使患者自由仰卧，改变了以往患者俯卧、浸泡于水中的治疗方式，使患者可以在轻松舒适的状态下接受治疗，因为有水囊膜，患者无须接触水，体感舒适，且避免了交叉感染。而对于肿瘤，可以一次性治疗，抑或分次治疗，在不开刀、不流血、患者痛苦小、无须麻醉的条件下即可实现。

在治疗过程中，医生可根据患者的治疗情况和舒适度，随时调整治疗剂量，安全、舒适、高效。治疗后患者恢复快，且无手术瘢痕，没有化疗、放疗等所带来的副反应和并发症，一般治疗当天即可正常工作生活，尤其适用于年老体弱或具有明显手术禁忌证的患者。

目前，这项技术是目前肿瘤综合治疗手段中一种安全性高的有效方法，可以结合常规手术、放疗、化疗以及其他微创治疗手段，协同应用于肿瘤治疗，以增强治疗效果。

医生操作简单便利，患者治疗体验舒适，疗效安全又能有效消融肿瘤，有了这些优势，高强度聚焦超声技术已经成为医生为患者提供的优选方案。

按数据测算，约有60%以上的恶性肿瘤患者可以使用聚焦超声治疗。如果加上良性疾病，如子宫肌瘤（在育龄妇女中有20%的发病率）和前列腺增生，这项治疗技术会给更多的患者和家庭减轻痛苦和负担。

由于高强度聚焦超声治疗技术疗效确切，美国梅奥医学中心在国际顶级医学期刊《新英格兰》刊文，将聚焦超声治疗作为治疗子宫肌瘤常规治疗方法加以推荐。

超声聚焦治疗不是万能的

超声聚焦治疗是一种无创的局部性治疗方法，既可以作为单独的治疗手段，可有效进行保宫、保乳、保肢等治疗；也可以与其他治疗方法相结合，有效提高肿瘤治疗效果、提升患者的免疫功能，从而提高患者的生存质量，延长患者生命。

2012年，河南省肿瘤医院引入上海爱申科技的高强度聚焦超声治疗设备NIT9000，是河南最早开展高强度聚焦超声治疗技术的科室之一。截至目前，河南省肿瘤医院已用此技术治疗患者3000多人次，积累了丰富的治疗经验，迄今无一例并发症发生。

据了解，这项设备具备完全的国内自主知识产权，是完完全全的中国制造。目前，除了在国内大量应用以外，该设备还出口到欧洲、韩国、泰国等地，给全球各地患者带来福音。

目前，在河南省肿瘤医院，超声聚焦治疗在城乡居民医保目录里，医保可以报销80%左右。

高强度聚焦超声技术虽然拥有这么多的好处，但也不是万能的。据周进学介绍，超声聚焦治疗的禁忌证包括含气空腔脏器肿瘤，如肺癌、肠癌、中枢神经系统肿瘤等。机载B超无法清晰显示肿瘤和在超声束入射通道中有骨或含气组织者，也不适合高强度聚焦超声技术治疗。

■技术在线

肿瘤患者发生PICC相关性血栓且血流感染，如何治疗

河南省人民医院 忽新刚 文/图

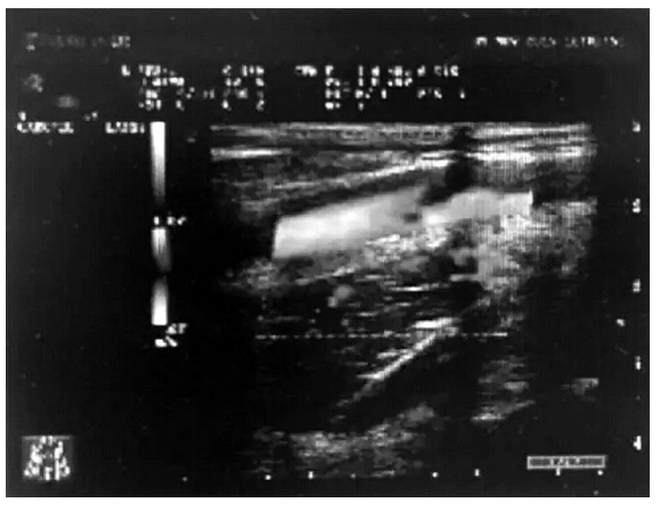

多数晚期肿瘤患者使用经外周静脉置入中心静脉导管（PICC）来输液。PICC有诸多优点，为患者提供了一条无痛、安全的输液途径，保证了药物的顺利输注。但是如果在操作过程或者日常护理中稍有不注意，就会出现各种并发症，如导管堵塞、导管相关血栓形成、导管相关性感染等并发症。

据相关报道显示，美国导管相关血流感染（CLABSI）平均发生率为5.3/1000。专家回顾性分析了899例PICC案例，由超声发现的深静脉血栓发生率为7.8%。然而，同时发生导管相关性血流感染合并血栓案例却少见报道。

河南省人民医院统计近年来PICC导管室的863例PICC置管患者，在他们中间共发生2例合并CLABSI和血栓的肿瘤患者。我们通过分析可能发生的原因，以期更好地指导临床工作。

病例：男性肺癌患者，54岁，2015年10月8日在B超引导下经左上臂贵要静脉置入PICC，住院期间由责任护士每天检查导管功能，每7天维护一次，出院后带着PICC回到当地医院维护，PICC共留置32天。

患者于2015年11月7日因出现高热2天，左上肢肿胀、疼痛，在当地医院予退热处理；11月9日到我院就诊，发现左上肢肿胀明显，臂围31厘米（基础臂围27厘米），PICC穿刺点周围发红、透亮，患者疼痛明显，皮温升高，穿刺点有脓性分泌物挤出。

当天血管超声检查结果显示：左上肢PICC所置血管（贵要静脉）静脉血栓形成（完全栓塞），腋静脉、锁骨下静脉血流尚通畅，未见明显栓塞。

医务人员考虑患者有血栓，怀疑伴有PICC相关性血流感染，暂不予拔管，从外周及PICC抽血进行细菌培养+药敏试验。患者考虑到经济问题，拒绝抽取血培养，要求拔除PICC；已告知拔除PICC的危险，患者及家属表示理解。

拔除PICC后取导管末端进行细菌培养，全身应用美罗培南进行抗感染治疗，应用克赛进行抗凝治疗。PICC末端细菌培养结果为金黄色葡萄球菌阳性。左上肢肿胀处予硫酸镁湿敷及喜疗妥外涂，在穿刺点用百多邦软膏外涂。

血管超声检查结果显示：左侧贵要静脉及肱静脉血栓形成（完全栓塞），左侧腋静脉远心端血栓形成（部分栓塞），腋静脉近心端及锁骨下静脉血流尚通畅，未见明显血栓。

两周后，患者左上臂肿胀已明显好转，仍有压痛，臂围降到28厘米，穿刺点仍能挤出少许脓性分泌物，用爱立敷外贴于穿刺点上方。患者出院后继续口服抗凝药治疗。

导管相关性血流感染指带有血管内导管或者拔除血管内导管48小时以内的患者出现菌血症或真菌血症，并伴有发热（体温大于38摄氏度）、寒战或低血压等感染表现，除血管导管外没有其他明确的感染源。

实验室生物学检查结果显示：外周血培养细菌或真菌阳性；或者从导管段和外周血培养出相同种类、相同药敏结果的致病菌。

■图说

常用的腹部手术切口

腹部体表标志

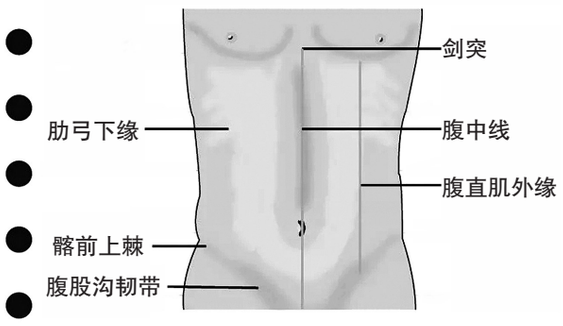

纵向切口

最常见的腹部手术切口——正中切口

沿腹白线的切口。几乎所有的腹部和腹膜后手术都可以通过这个切口进行。

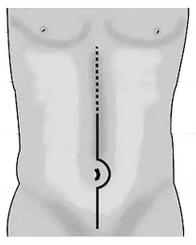

优势：
- 几乎不出血
- 没有肌纤维断裂
- 提供通向上腹部脏器的通路
- 开腹和关腹都很快
- 可以从剑突延伸到耻骨联合处，绕过脐周

旁正中切口

距正中切口2~5厘米的纵向切口。

切开腹直肌鞘前层，游离其内缘后拉向外侧，不切开腹直肌。

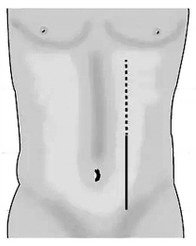

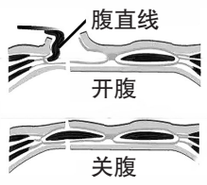

优势：
- 方便到达外侧结构，例如肾脏、脾脏
- 腹直肌不会被切开，关腹时更安全

横切口和斜切口

横向切口或Rockey-Davis（罗基-戴维斯）切口

右侧肋下切口。沿右侧肋下缘切开，提供到达右上腹脏器的通路。

常用于胆道手术切口，尤其是胆囊切除术。

Kocher（克歇尔）切口

髂前上棘与脐连线中外1/3交点处的横行切口。

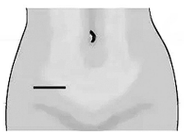

- 常用于阑尾切除手术
- 如有需要，可在手术中进行扩展
- 愈合时疤痕美观性好

麦氏切口

右髂前上棘与脐连线中外1/3交点处，所作垂直于此线的切口，长5~7厘米。

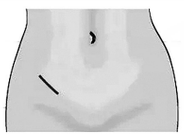

阑尾炎手术最早的切口之一

Pfannenstiel（凡能斯提尔）切口

耻骨上两横指的浅弧形切口，长10~15厘米。

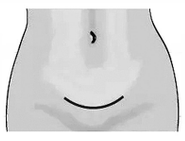

- 美观性好，妇科盆腔手术中常用的切口
- 也适用于男性前列腺手术

胸腹联合切口

任何合适的上腹部切口都可以与胸部切口结合，形成胸腹联合切口。

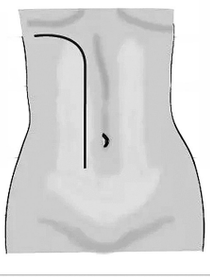

用于食管下段手术和食管下胃切除术。

史素霞/制图