■技术·思维

卵巢癌术后复发别轻言放弃

本报记者 冯金灿 通讯员 王晓凡

病例

家住四川宜宾的罗女士，45岁时罹患卵巢癌，手术后9个月复发，之后进行化疗及局部碘粒子植入治疗。2017年春节前后，罗女士再次出现腹痛、腹胀，并伴有呕吐、恶心、大便减少等症状，就医后被诊断为卵巢癌术后复发伴肠梗阻。

罗女士在四川、上海等地求医，均被告知只能进行保守治疗，不能做手术切除肿块。绝望的罗女士在网上看到河南省肿瘤医院普外科主任医师王刚成关于卵巢癌术后复发再手术的报道后，于今年3月来到河南省肿瘤医院治疗。

在河南省肿瘤医院，经详细检查，王刚成发现罗女士腹腔粘连较严重，肿瘤位于盆腔右侧壁髂内外血管之间，侵犯回肠末端、直肠上段，肿瘤直径已达8厘米，质地较硬、活动度差，与右侧盆壁、右输尿管关系密切，肿瘤侵犯小肠近端肠管扩张明显，肠腔内有大量消化液。

历时4小时，王刚成团队为其成功完成了Dixon（直肠低位前切除术）及右半结肠切除和盆腔肿块切除，术后没有阴道膀胱瘘、阴道直肠瘘等并发症。目前，罗女士经过手术和后期的化疗，已顺利出院。

卵巢癌是女性隐匿“杀手”
就诊时多已是中晚期

卵巢恶性肿瘤是女性生殖器官常见的恶性肿瘤之一，根据最新的《河南省肿瘤登记年报》显示，河南女性卵巢癌发病率为6.61/10万，死亡率为2.62/10万，发病率仅次于宫颈癌和子宫体癌，列居第三位。

女性30岁之后卵巢癌的发病率逐渐升高，60岁达到高峰。卵巢癌早期常无明显症状，难以做到病情的早发现、早诊断。患者偶尔会有下腹部不适感，也有部分患者无意中摸到下腹部包块或在妇科检查时偶然发现。但较多中老年妇女，由于临近更年期出现腹部肥胖，又疏于进行妇科体检，很多患者确诊时，肿瘤已经十分巨大并伴有严重腹水，已错失治疗的最佳时机，这类患者的手术难度大，复发风险高。

卵巢癌术后复发手术复杂
涉及脏器较多

复发性卵巢恶性肿瘤的复发部位，除少数转移到肝、肺、脑、骨外，绝大多数是在腹、盆腔及阴道残端，患者多表现为消瘦、食欲减少、腹胀、腹痛、排便异常等消化道症状，部分患者有阴道出血。

卵巢恶性肿瘤对化疗很敏感，可以有效减小肿瘤，但仅是暂时缓解症状。对于因肿瘤体积较大出现肠梗阻的患者，一些医生也仅仅为其进行了肠造瘘解除梗阻。但这些始终是“头痛医头、脚痛医脚”。只有争取手术完整切除复发肿块，才可以真正帮助患者延长生命、提高生活质量。

但卵巢癌术后复发手术涉及脏器较多（如肿瘤侵犯结直肠、膀胱、肝脏等妇科以外脏器），较小范围可能要切除部分肠管。较大的手术需要联合脏器切除及清扫腹膜后多发淋巴结，甚至可能有部分患者盆腔脏器融合固定，因此该手术需要经验丰富、手术操作能力较强的妇瘤科、普外科甚至泌尿外科医师联合手术，难度较大。

资料图片

另外，在之前治疗中，患者接受了放射治疗和化疗，很可能导致腹内粘连严重，给手术造成很大困难。所以，部分患者有手术机会，却被当地医院认为不能手术切除，只能保守治疗，最终没有达到最佳治疗效果。

多学科融会贯通
力争让患者最大化受益

对此，河南省肿瘤医院普外科主任医师王刚成认为，“不要轻易对卵巢癌术后患者说“放弃”，只要掌握原则及手术技巧，大部分手术是可以做的，应力争让患者最大化受益”。

王刚成认为，虽然晚期卵巢癌腹盆腔转移，但肿瘤一般仅浸润脏器及腹膜表面，不浸润脏器里面及腹膜后，如肝脏表面。卵巢癌转移结节相对较质脆，较其他类型肿瘤容易分离，这也为手术创造了条件。

对于术前判断能否再次手术、怎么手术，王刚成主任说，“一摸肚子二指诊”就知道，腹部的柔韧度是能否手术的主要判断点。

多数女性腹部脂肪比较厚，表面触诊是脂肪层，感觉比较软，但要感觉深层腹壁的柔韧度。腹壁柔软，说明腹腔腹膜、肠管、肠系膜质量都比较好，肿块相对孤立，一般比较容易切除；但如果腹壁触诊感觉坚韧，犹如“没有烤熟的红薯一样”外面一层软、里面硬，多是腹膜盔甲化、皮革化，系膜挛缩化，这种情况多数肠管质量差，一般切除的概率较小。有部分腹膜、肠系膜皮革化比较轻的患者，即使手术，也会很快出现肿瘤进展、肠管挛缩、梗阻等症状。

除此之外，阴道及直肠的指诊，是判断手术方式的重要检查手段。

阴道指诊可感受阴道剩余的长度、前壁的治疗、肿块的位置等。阴道剩余长度越长，越容易分离膀胱后壁。但如果肿块在阴道残端上面，手术难度比较大，有膀胱后壁溃破的风险，易造成阴道膀胱瘘。肿块与阴道两侧活动性差，则要注意与两侧输尿管的关系，避免发生输尿管阴道瘘。最简单的是肿块在阴道残端偏下面，膀胱后壁分离相对较少，溃破概率小。

直肠指诊主要是感受肿块是否侵及肠壁，肿块距肛门的距离，如果肠壁受侵需要切除部分直肠；如果肠壁没有受侵，尽可能剥离即可。但如果阴道、直肠指诊，感受盆腔脏器与肿瘤完全融合，盆腔组织僵硬固定，没有活动迹象，则切除率很低。

对于盆底阴道残端复发病例，牵涉膀胱输尿管、阴道、直肠、盆壁血管，术中容易出血，术后容易出现膀胱或输尿管阴道瘘、直肠阴道瘘，对术者的技术要求比较高。但理论上只要界限清楚，组织柔软没有冰冻化，就可以切除。

除此之外，卵巢癌首次手术与再次复发手术，间隔时间越短，效果越好。

■临床笔记

你见过白塞氏病吗

河南省人民医院消化内科 江小柯

每周四下午雷打不动，河南省人民医院消化内科都会进行疑难病例讨论，如果没有疑难病例，也会提交典型病例供大家讨论学习。对于年轻一点儿的临床医生来说，这是一个很好的锻炼临床思维、快速提高诊断治疗水平的机会，所以每周的这一天，省人民医院一号病房大楼北楼19层示教室里都会人潮涌动。这一周，我提交了一例典型病例。

这是一个65岁的老太太，因反复发热、肚子疼、拉肚子到我们医院看病。老太太生病已经两年多了，反复看过多家医院，做了抽血、胃镜、腹部CT等一系列检查，但是一直不清楚是什么病，一家人都特别苦恼。

住院之后，我们首先对患者进行了详细的问诊：老太太从2年前开始，在没有任何原因的情况下发热，体温三十八九摄氏度，服用退热药可以降到正常，但是过一段时间会反复，伴随着上腹部肚子疼。近20天来，老太太曾高热到40摄氏度，肚子疼加重，还伴随拉肚子，最多的时候一天拉10次。她在当地医院做了胃镜、腹部CT，没有发现明显异常，接受抗感染、护胃等一系列治疗还是没有好转，这才来我们医院。在我们反复追问下，患者说这5年经常有口腔溃疡症状。

我们对老太太进行了详细体检：在患者左侧面颊、右手肘关节外侧、右侧脚背都可以看到红色的皮疹，有的皮疹表面还有水疱。患者肚子有轻微的压痛，其他没有明显异常。我们没有忘记腹部的肛门和生殖器检查，结果在肛周还发现了一个大溃疡！

这样的一个患者，她到底得了什么病呢？大家一时都摸不着头脑，

看到大家讨论的时候都把目光盯到了肠道病变和化验检查结果上，却没有人关注患者的皮肤损害，梁宝松主任说：“大家注意到患者的皮肤损害了吗？没准那会是我们诊断这个患者的终极线索！”

按照典型病例分享的程序，我每讲一个段落，都会留出来悬念，接着对下面的实习同学、进修大夫进行提问。

我说：“请归纳总结刚才报过的病例特点。”

首先站起来的是实习同学：患者发热、腹痛2年为主诉入院，查体有皮疹，腹部柔软、有压痛、无反跳痛，肛周有溃疡，辅助检查有感染……

这时，我们的科主任李修岭提示大家，总结病例特点就像提葡萄一样，需要主次分明、脉络清晰、言简意赅，要总结出最精华的东西。李主任示范性总结：老年女性，慢性病呈急性发病，主要症状有发热、肚子疼、拉肚子。查体有皮肤损害，其他没有明显异常。

大家看，这是不是很精练？

后面，我们分别针对发热、肚子疼、拉肚子对大家进行临床思维的训练。发热首先分为感染性发热和非感染性发热，感染性发热的病因又分为细菌、病毒、真菌、寄生虫等；非感染性发热的病因又分为免疫病、肿瘤、各种组织梗死、皮肤病等。肚子痛的病因又分为局部器官、相邻器官、远处器官、皮肤病和全身病以及一些危及生命的病，如主动脉夹层等。

经过这样的训练，大家顿时觉得豁然开朗。

接着，我给大家展示了患者入院后的检查，抽血检查提示患者轻度贫血，白蛋白稍低，电解质紊乱，反复大便培养正常，甲状腺功能、T细胞斑点检测正常，免疫指标正常。肠镜提示在患者的小肠和大肠都有溃疡，间断性分布。

主任再次对大家进行引导：这个时候，大家考虑患者得的是什么病呢？

有人说是结核病。江大夫问大家：如果是结核病，有多少支持点、多少不支持的地方？

我们展开了激烈的讨论。结核病多见于青壮年男性，患者多有低热、没劲、睡觉时出汗等症状。肠道的溃疡在回盲部，横行或者环形溃疡多见。最重要的是，结核病伴随皮疹的不多见。而我们的这一位患者是老年人，发热是中高度热，没有盗汗，结核检查的一个很重要的指标T细胞斑点检测没事儿，肠道的溃疡也不是上面说的那样。对于肠道的溃疡，我们还做了病理切片，也没有发现结核杆菌。所以，最终大家一致认为是结核病的可能性不大。

按照这样的方法，我们排除了克罗恩病、溃疡性结肠炎、淋巴瘤等。最后，我们认为白塞氏病可能性最大。

白塞氏病是一种少见病，全身各个系统都可以受到破坏，主要是口腔、外阴溃疡等。对照诊断标准，并且请皮肤科医生会诊，最终，这个患者被诊断为白塞氏病！按照这样的思路，我们给患者用了激素。很快，患者不再发热，肚子疼、拉肚子好了，皮疹逐渐愈合，抽血化验炎症指标也好多了，高高兴兴地出院了。

通过这样典型病例的讨论，我们科的年轻大夫都感觉收获满满，获益良多！这样的讨论，如果有时间，你也不妨去听听，看看是不是也会有些收获。

■图说

躯体痛VS内脏痛

（三）

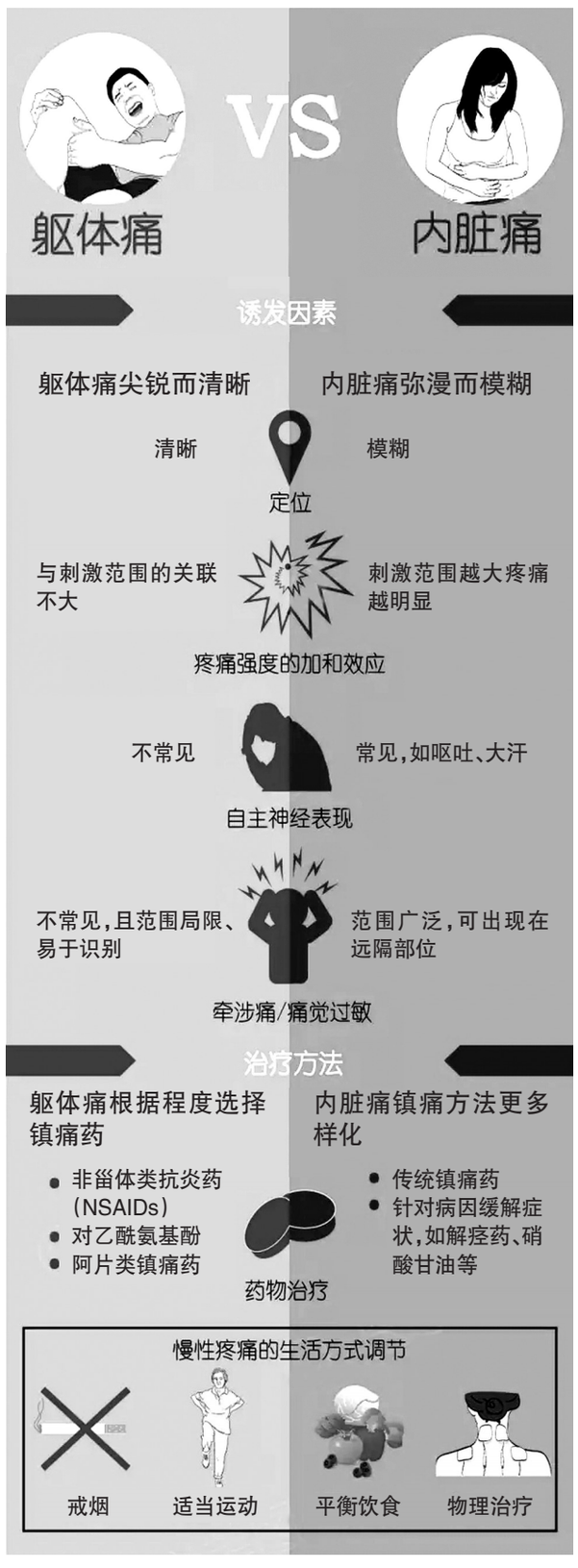

柳小毛/制图

■医技在线

双侧单髁置换手术助膝盖“重生”

本报讯（通讯员邢 璐）近日，河南大学附属郑州颐和医院骨三科（关节与运动医学外科）成功完成院内首例一期双侧单髁置换手术。

患者系58岁女性，主要表现为双膝关节前内侧疼痛，曾在当地医院行双侧腓骨近端截骨术，但疗效不够理想。MRI（磁共振成像）显示双膝内侧间室退变，关节间隙变窄，前后交叉韧带，髌股关节及外侧间室结构正常，下肢力线片测量双膝轻度内翻，体重指数为23.7，心肺功能评估正常。

根据专科检查及影像学资料评估，适合内侧人工单髁关节置换术。为了减少住院费用及避免两次手术麻醉痛苦，患者要求一次手术置换双侧关节。了解患者意愿后，骨三科严格术前安全评估，决定进行一期双侧单髁置换，并在手术室配合下，顺利完成本次手术。

郑州颐和医院副院长、骨三科主任黄遂柱介绍说，对于单髁置换，该院已开展五六年了，一次手术单膝置换做了很多，也积累了丰富的临床经验；但一次手术进行双膝置换还真不多。这就要求手术医师全面评估，最大可能地降低手术风险。

单髁置换不同于全膝置换，具有创伤小、恢复快、保存骨量、并发症少、术后功能好、保留本体感觉、髌股关节咬合良好等优点，不破坏前后交叉韧带，不过分游离周围韧带，术后能更好地提高膝关节稳定性，是治疗单间室关节炎值得考虑的手术选择。

其实，不少较年轻的患者单纯表现为膝关节一侧疼痛症状，单间室关节退变，外侧间室及髌股关节功能良好，行全膝置换又比较可惜，可以选择单髁置换。

ECMO技术解除急性呼吸窘迫

本报讯（记者陈述明 通讯员王 斌）日前，濮阳市人民医院重症医学科首次为一例重症肺炎合并ARDS（急性呼吸窘迫综合征）患者完成ECMO（体外膜肺氧合）技术，这标志着该院急危重症患者抢救技术登上新高峰。

据介绍，该患者为一名剖宫产术后重症肺炎、呼吸衰竭、ARDS的31岁产妇，有创机械通气给予较高呼吸机条件（吸入氧浓度100）支持后血氧饱和度及循环难以维持，指脉氧饱和度仅维持在60%左右，大剂量升压药物维持血压，生命危在旦夕。向家属告知病情且家属同意后，濮阳市人民医院重症医学科请郑州大学第一附属医院专家会诊并在该院专家指导下为该患者成功实施ECMO技术，为进一步诊治赢得了时间。最后，患者成功转至郑州大学第一附属医院，进行抢救治疗。

ECMO是体外循环技术范围的扩大和延伸，可对需要外来辅助的呼吸和（或）循环功能不全的重危患者进行有效的呼吸循环支持。该技术大大提高了危重呼吸循环衰竭患者的生存率，但操作难度大，技术要求高。该项技术首次在濮阳市人民医院完成，标志着该院急危重症患者抢救水平高。

新郑市人民医院解放路院区内镜中心

从患者胃内取出了一个打火机

通讯员 杨东红

近日，新郑市人民医院解放路院区内镜中心成功为一名患者取出胃内异物——打火机，解除了患者痛苦。

据该院内镜中心主任姜伟峰介绍，该患者来新郑市人民医院就诊后，医生立即为他做腹部X线检查，明确了打火机的具体位置在胃窦部。

由于打火机形状较宽、质地硬、表面光滑，增加了取出异物的难度，并且在通过胃部贲门、食管及咽喉部时易造成擦伤。姜伟峰和内镜中心医务人员认真分析后，在充分考虑异物所在位置及术前的综合评估下，通过同类型物体取出模拟，术中通过异物钳将异物拉入保护套内，与消化道保持平行取出异物，减少了对黏膜的损伤。

在内镜医护人员的默契配合下，姜伟峰以娴熟的内镜操作技术，20分钟后，顺利取出带有血丝的打火机。

望着取出的打火机，该男子使劲摇头，一脸苦笑地告诉医生，今后决不再干这种蠢事了。据悉，该男子与朋友起争执，才干了这件傻事。

据了解，今年以来，该院内镜中心已成功为多名患者顺利取出食管及胃内鱼刺、鸡骨、枣核儿、塑料勺子、硬币等异物，及时有效地为患者解除了痛苦。

姜伟峰也提醒广大市民，要让婴幼儿远离硬币、纽扣、花生、大豆等硬物，否则一旦吞下，就有可能导致食管化脓、感染，严重的可能会划伤食管甚至主动脉，造成大出血；一旦卡在气管更危险，很容易造成窒息。同时，在婴幼儿嘴里有食物的时候，切记不能和他们说话、打闹，因为情绪突然波动很容易让食物误入气管。一旦误吞鱼刺、骨头、尖锐金属等异物，应该及时到医院就诊，切忌用饭团、馒头或醋等强行下咽，以免加重损伤。

新郑市人民医院内镜中心是以消化内镜检查及内镜下微创治疗相结合的科室，拥有专职医护人员10余人，其中主治医师2人、住院医师3人和麻醉医师等。中心开放检查间5间，拥有先进的一体化内镜洗消设备2套，拥有3套世界先进的奥林巴斯260系列内镜系统，配备麻醉机、监护仪、高频电氩气刀等各种治疗仪器，每年内镜诊疗人数愈5000例次，已成为该市设施最先进、每年内镜诊疗人数最多、开展内镜诊疗种类最多的内镜诊疗单元。

随着内镜技术的发展，消化内镜已不仅仅局限于疾病的诊断和筛查，在内镜治疗方面对一些外科适应证也有了无可比拟的优势。例如，用胃镜取食管异物（如骨头、鱼刺等）、胃异物，花钱少，还可以让患者避免住院开刀手术之苦。

胃镜下治疗上消化道出血迅速、有效、彻底，大大降低住院费用，并能及时挽救了患者生命。

内镜下电切息肉花费少，无任何痛苦。现阶段，消化内镜下的手术已广泛开展，内镜下的黏膜切除、黏膜剥离等技术已非常成熟，为广大消化道患者提供了更加科学的治疗方案。

华信民生
新郑市人民医院
People's Hospital of Xinzheng