■技术·思维

远端胃癌根治术操作步骤及要点

□许振涛 郑少华　文/图

迄今为止，外科手术仍然是早期和进展期胃癌的首选治疗方法。虽然各国学者对胃癌根治术的手术方法，特别是淋巴结清扫的范围尚有争议，但是我国和日本的大多数学者对把远端胃癌根治术(D_2)作为基本术式已大体达成共识。然而，在临床应用中，术者对此术式的理解及操作技巧不完全相同。本文就郑州大学第一附属医院多年来实施 D_2 的步骤及操作要点进行简述。

有关 D_2 的手术指征，我们认为主要是针对早期和局限性进展期胃窦部癌肿，并且无第三站淋巴结转移者。术前应完善全身和胃肠道准备。疑似结肠受累者要进行肠道清洁，术前两天进流质饮食，术前一天服用泻药及肠道抗生素。幽门梗阻者术前 3 天每晚用温生理盐水清洗胃和食管，并积极纠正水电解质平衡。

患者取仰卧位，选上腹正中切口，自剑突绕脐下 3 厘米，可切除剑突。从肝圆韧带左侧进腹，用切口保护圈隔离切口；按照自下而上、由远及近的顺序全面探查整个腹腔和盆腔，最后探查原发性病灶，以明确肿瘤的部位、大小、浸润深度，癌肿与周围脏器有无粘连、浸润，以及胃周围各组淋巴结及肝脏和腹膜的转移情况。随后，沿十二指肠第二段右侧做 Kocher 切口（十二指肠右侧后腹膜切口），翻开十二指肠框部及胰头，暴露下腔静脉及腹主动脉，探查第 13 组淋巴结和第 16 组淋巴结(图①)。在整个探查过程中，力求动作轻柔，避免直接接触和挤压肿瘤。

探查结束后，从十二指肠第二、三段及结肠肝曲处开始自右向左分离大网膜，通常可沿胰腺下缘分离至横结肠边缘，再沿结肠缘之疏松层分出横结肠系膜前叶。在整个过程中，助手必须始终拉紧横结肠使其系膜前叶、后叶呈扇形分开(图②)，以便术者仔细地以锐性加钝性方法进行分离至近脾结肠韧带。然后，显露大网膜起始部，即脾结肠韧带，将其离断(图③)(此时要特别注意动作轻柔，因脾下级包膜易因牵拉而撕脱，造成出血，甚至不得不“牺牲”脾脏)。自左向右沿胰腺下缘分离至横结肠，游离大网膜及横结肠系膜前叶(图④)。

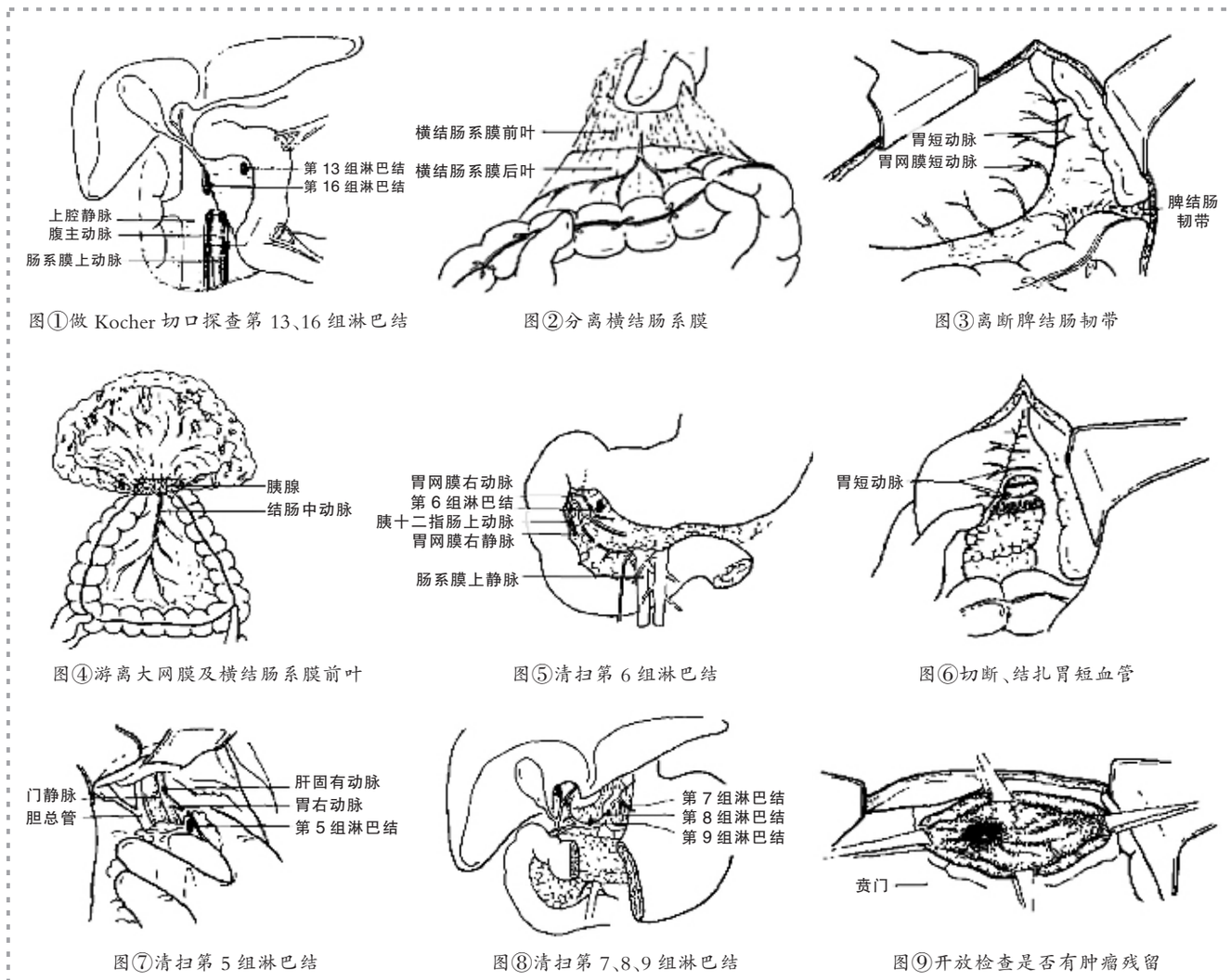

图①做 Kocher 切口探查第 13、16 组淋巴结　图②分离横结肠系膜　图③离断脾结肠韧带
图④游离大网膜及横结肠系膜前叶　图⑤清扫第 6 组淋巴结　图⑥切断、结扎胃短血管
图⑦清扫第 5 组淋巴结　图⑧清扫第 7、8、9 组淋巴结　图⑨开放检查是否有肿瘤残留

在胰头前显露胃结肠共同干，切断胃网膜右静脉。在此静脉的深部靠近胰头实质处分离出胃网膜右动脉根部，给予结扎、切断，此时清扫第 6 组淋巴结及周围脂肪组织(图⑤)。

离断胃网膜左血管后，自下而上逐步分离、切断、结扎胃短血管，保留最上面的两根血管。操作时，术者左手应始终朝左下方向牵拉胃以保持张力，便于解剖和结扎血管(图⑥)。此时可以显露脾门，探查第 10、11 组淋巴结。

从肝缘下自上而下清除肝十二指肠韧带内之脂肪、淋巴组织及第 12 组淋巴结。从胃右动脉起始部结扎、切断该动脉，清扫第 5 组淋巴结(图⑦)。

沿肝脏下缘切断肝胃韧带后用牵拉器拉开左肝内叶，自右向左分离解剖肝总动脉至腹腔动脉干，显露胃网膜左动脉起始部，结扎、离断。沿途清扫第 7、8、9 组淋巴结(图⑧)。

自贲门旁起紧贴食管、胃壁小弯侧，将此处的淋巴脂肪组织，包括第 1、3 组淋巴结全部清除。离幽门 3 厘米处，切断十二指肠，向上翻起胃，剥除胰腺包膜并清扫胰腺上缘之淋巴组织。在贲门下 2 厘米处与相对应的大弯侧连线，放置一把肠钳。在肠钳近端用电刀切开胃壁浆肌层，电凝处理黏膜下血管后，切断胃壁。将胃大部、十二指肠第一段、大小网膜、横结肠系膜前叶及相关脂肪组织整块切除。开放检查胃内是否有肿瘤残留(图⑨)。用可吸收缝线连续缝合小弯侧。保留开放与十二指肠直径相对应的大弯侧残胃，进行胃-十二指肠一层吻合。

在整个手术过程中，必须有良好的麻醉和满意的切口显露。采取严密措施保护切口。提倡整块切除的原则，反对做淋巴结分别摘除。各主要血管均应在其起始部结扎、切断，以便彻底清除淋巴结。切除胃标本时，应同时切除胰腺体部包膜，以便清扫第 7、8、9 组淋巴结。消化道重建时，吻合口应无张力。

（作者供职于郑州大学第一附属医院）

资料图片

哪些女人易发生宫外孕

□柳小毛

受精卵在子宫体腔以外着床并生长发育，被称为异位妊娠，俗称宫外孕，但二者之间的含义稍有不同。宫外孕指所有发生在子宫以外的妊娠；异位妊娠是指受精卵位于正常着床部位以外的妊娠，还包括宫颈妊娠、子宫肌壁间妊娠、宫角妊娠等。因此，异位妊娠的含义更广泛。宫外孕是妇科常见的急腹症，近年来发病率有上升趋势。

宫外孕的发生与输卵管炎症、输卵管手术、宫内节育器放置、输卵管发育不良或功能异常、受精卵游走及输卵管周围肿瘤压迫等有关。

以下几类女性容易发生宫外孕。

输卵管发育不良或畸形的妇女

输卵管发育不良、内膜缺乏纤毛等病变，可以使输卵管输送受精卵的功能减退。输卵管畸形病变也不易使受精卵顺利到达宫腔。

患慢性输卵管炎的妇女

正常情况下，输卵管通过纤毛的摆动及输卵管平滑肌的蠕动，把受精卵输送到宫腔。患有慢性输卵管炎的妇女由于炎症及病变，使得受精卵到达宫腔比较困难。

输卵管阻塞后再通的妇女

输卵管手术再通后，不会像以前那样畅通，再通处比较狭窄，受精卵容易被阻留在狭窄处而在此“安家落户”。

有过宫外孕史的妇女

若准备再次怀孕，但是没有查出和消除引起上次宫外孕的原因，则此次怀孕后发生宫外孕的风险要比一般妇女高。

容易发生宫外孕的妇女，必须注意以下几个方面：

一、如果确定怀孕，最好在停经后 6 周内到医院做一次全面的早孕检查。

二、在生育期内，出现短暂停经后，下腹部一侧又出现不明原因隐痛或酸胀，应高度警惕宫外孕的可能。

三、停经后不久，从阴道排出膜样的片状或管状物，放入清水中漂浮，表面呈颗粒状、没有漂浮绒毛状结构，就说明发生了宫外孕，并且胚囊已受损，应去医院做进一步检查治疗。

优生优育　呵护健康

脑卒中论坛

（投稿邮箱：879967567@qq.com）

脑卒中造成不可逆性伤害

脑卒中的伤害不可逆

脑卒中一旦发生，往往造成不可逆性损害。

肢体瘫痪 较轻者影响行走，重者需要卧床。患者卧床时间长了，会引发肺炎、褥疮、下肢静脉血栓等疾病，甚至危及生命。

语言障碍 脑卒中会导致运动性失语、感觉性失语等，使患者痛苦不已。

吞咽困难 延髓性麻痹患者经常存在吞咽困难的问题，而且容易发生误吸、流涎等。

精神抑郁 中年患者发生脑卒中时常伴有抑郁症，会给正值事业上升期、作为家庭支柱的他们带来沉重的精神打击，加上脑卒中对脑内递质有较大影响，脑卒中后抑郁的发生率明显上升，会导致许多不良后果。

警惕脑卒中发病前的信号

专家表示，患者突然出现下列情况，需要引起注意。

一侧肢体或面部麻木，肢体无力；口齿不清，说话模糊或言语笨拙；有记忆力、理解力下降等智力障碍；单眼或双眼发黑、视力下降；饮水呛咳，吞咽困难；不明原因出现剧烈头痛、眩晕，身体失去平衡；有嗜睡等意识障碍。出现上述症状时，患者要及时就医，请医生正确诊断和治疗。

抢救和康复都很重要

正常脑组织在缺血 3 小时后会导致患者出现面瘫、失语、肢体偏瘫等不可逆性变化，6 小时后缺血脑细胞将坏死。因此，治疗时机是关键！据统计，我国超过 98%的脑卒中患者未接受过溶栓治疗，主要原因就在于入院不及时和入院后治疗不及时。入院到治疗时间应控制在 60 分钟以内。脑卒中尤其是脑梗死并非不可治，最重要的是要抓住关键的 3~4.5 小时。如果患者发病后能尽早接受溶栓治疗，效果就会非常好。

康复治疗应该在脑卒中急性期介入。从治疗脑卒中开始，除了主管医生、责任护士管理外，康复医师、治疗师也应在第一时间参与制定治疗和康复方案。急性期的康复以体位摆放、预防并发症为主，病情稳定 48 小时后就需要及时进行肢体功能训练。在患者病情允许的情况下，康复训练越早开始效果越好，九成以上患者经过康复治疗能站立行走。

（王彩丽）

失眠治疗仪
河南阿拉丁医疗器械有限公司
诚招各市县代理商 400-650-7100

河南省人民医院

经桡动脉入路支架救治高龄患者

□冯金灿 韩冰莎

12 月 14 日，93 岁的颈动脉狭窄患者薛老先生在河南省人民医院康复。

在其他医院就诊时，薛老先生被确诊为急性脑梗死、右侧颈内动脉起始处重度狭窄。如果不及时接受治疗，患者有可能出现二次脑梗死，但因患者年事已高，手术风险太大，接诊医生均不敢为其实施手术。患者家属十分着急。几经辗转，患者来到河南省人民医院介入科国家高级卒中中心求治。

河南省人民医院介入科主任李天晓带领科室骨干积极为患者做好术前准备，并精心做好手术预案。术前，副主任医师王子亮与患者充分交流沟通，安抚患者的情绪。手术开始后，王子亮和助手许岗勤、汪勇锋经桡动脉为患者实施血管支架植入术，用时约 30 分钟，顺利完成了手术。术后，数字减影血管造影显示，患者颈动脉狭窄解除。薛老先生返回病房后就能下床活动，并与家属说笑。次日，患者可流利地说出子女的电话号码。据文献报道，薛老先生是全国同类手术患者中年龄最大的。

李天晓说，因患者高龄，如果采用传统股动脉入路手术，手术难度大、风险大，而通过采用桡动脉手术入路，大大降低了手术难度及手术风险，术后患者不需要卧床休息，住院时间短，颈动脉支架植入术是桡动脉入路进行脑血管介入手术中难度最大的手术。此术式为开展桡动脉入路脑血管介入手术奠定了基础。

据了解，我国的老年患者越来越多，高龄甚至超高龄患者的比例逐渐上升。老年患者手术风险较大，其中 80 岁被认为是手术难度的分水岭。高龄患者常并发糖尿病、高血压病、心脏病等多种内科疾病，而且重要脏器功能下降、对手术耐受力差，手术难度和风险较大。微创介入为这类患者提供了安全、高效的治疗手段。

多学科协作 成功实施两例产房外科手术

□杨 须　刘惠娜

日前，郑州大学第一附属医院郑东院区顺利完成两例胎儿产房外科手术。两例均为脐膨出。第一例脐膨出男宝宝现已痊愈出院；第二例脐膨出女宝宝术后恢复良好，准备出院。

脐膨出是先天性腹壁发育畸形，会导致腹腔内脏器如肠管、肝脏的膨出，若处理不当，死亡率极高，故需要在新生儿出生后立即手术。产房外科手术需要在新生儿出生后尽早进行，这需要在产科、新生儿外科、新生儿内科、麻醉科及影像科等多学科的协作下完成。

产房外科手术是分娩后在产房(或手术室)对出生缺陷新生儿立即进行的手术。开展产房外科手术必须具备以下条件：产前诊断明确为可纠正的胎儿外科畸形；需要影像科、产科、新生儿科等相关科室的严谨配合。产房外科手术实现了“无菌转运及零转运”，外来感染概率明显降低；简化了术前准备，较少的胃肠道气体为横隔及腹壁缺陷性疾病的内脏复位或其他消化道梗阻疾病手术提供了有利条件；及早干预，找出病因。

■体会

药物引起的高尿酸血症

□罗学宏

高尿酸血症已成为我国的高发病，发病率高达 10%。研究结果表明，高尿酸血症与肥胖、糖尿病、血脂异常、高血压病、动脉粥样硬化和冠心病密切相关。老年人用药频繁、品种多，必须警惕药源性高尿酸血症，尤其是以下这些药物易诱发高尿酸血症。

利尿剂 几乎所有的利尿剂都可以引起高尿酸血症。其中以呋塞米和氢氯噻嗪等药物最为明显。这是由于利尿剂具有排钠的作用。当人们大剂量或长期使用利尿剂时，会使肾小管对尿酸钠的重吸收增加，从而增高血液中尿酸的浓度，最终引起高尿酸血症。另外，一些含有利尿剂成分的降压药也易引起高尿酸血症。

巯嘌呤片 用于治疗急性淋巴细胞白血病、急性非淋巴细胞白血病及慢性粒细胞白血病的巯嘌呤片，在大剂量给药时，其代谢产物会沉积在肾小管内，从而导致高尿酸血症。

阿司匹林 阿司匹林对尿酸代谢的影响是双向的：小剂量使用阿司匹林时，可引起尿酸潴留；大剂量地使用阿司匹林时，会增加尿酸的排泄。因此，患者长期小剂量地使用阿司匹林，可引起高尿酸血症。

肌苷（片）慢性肝炎治疗的辅助用药。肌苷为次黄嘌呤核苷，又是嘌呤代谢的中间产物，在人体内代谢的最终产物是尿酸，最后从肾脏排出。若尿酸产生量超过排出量，长期积累可导致高尿酸血症。

降糖药 格列本脲、格列美脲、格列齐特等磺脲类降糖药可影响肾脏的功能，减少尿酸的排泄。双胍类降糖药可使人体内的乳酸积聚，使乳酸与尿酸去竞争排泄路径。胰岛素可使肾脏对尿酸的重吸收增加。因此，人们长期使用上述降糖药物均易引起高尿酸血症。

维生素 C 主要用于防治坏血病、重金属慢性中毒、贫血、过敏性皮肤病等，对治疗感冒、高脂血症、抗衰老等亦有一定作用，临床应用广泛。临床观察发现，若长期超量服用维生素 C（每日 4~12 克），则尿中草酸盐含量可增加 10 倍，敏感患者可发生高尿酸血症。

乙醇 可诱发糖原异生障碍，导致体内乳酸和酮体积聚。乳酸和酮体中的 β-羟丁酸能竞争性抑制尿酸排泄。含有乙醇的药物同样可导致人体内的乳酸和酮体发生积聚，使尿酸的排泄量减少，从而引起高尿酸血症。

左旋多巴 左旋多巴属于抗帕金森病药物。该药进入人体后可代谢成高香草酸和苦杏仁酸。这两种物质会与尿酸竞争排泄路径，使尿酸的排泄量减少，从而引起高尿酸血症。

烟酸 烟酸属于 B 族维生素，可用于血脂异常的辅助治疗。近年来的研究发现，当人们大剂量使用烟酸时，可出现尿酸升高的现象。

那么，药源性高尿酸血症该如何防治呢？首先，要提高对药源性高尿酸血症的认识。对于老年人和伴有糖尿病、高血压病或血脂异常的患者，尤其是已有高尿酸血症和痛风的患者，应进行药学监护，使其血尿酸水平基本控制在合适范围内，同时尽量避免选用可引起血尿酸升高的药物。定期测定血尿酸浓度，每 3 个月 1 次。其次，在降低血尿酸的同时，应适当控制血糖、血压，调节血脂。再次，药物引起的血尿酸升高不需要特殊处理，应多饮水，保持每日尿量在 2000 毫升以上，以促进尿酸排泄，必要时可以口服碳酸氢钠用于碱化尿液，常用剂量为每日 3~6 克。