

百家讲堂

乙肝过程“全面看”

□于静



有些人不知道乙肝有哪些症状，把所有不舒服都算在乙肝上。

其实，乙肝病毒不直接损害肝细胞。肝组织的损伤是由于T淋巴细胞攻击带有病毒的肝细胞。

乙肝患者因为体质不同，在临床上4种不同的表现：免疫反应正常的人，一般表现为急性黄疸型肝炎。

毒而获得痊愈；免疫亢进者，在大量病毒被消灭的同时也破坏了大量的肝细胞。

另外，乙肝的症状和体征可归纳为以下6个方面。

全身症状 乙肝患者常感到体力不支，容易疲劳。

收障碍，营养物质摄入不足；炎症增加了消耗；乙肝导致患者产生精神和心理压力。

消化道症状 肝脏是重要的消化器官，肝脏分泌的胆汁是食物消化所必需的。

黄疸 肝脏是胆红素代谢的中枢。病情较重时，由于胆红素的摄取、结合、分泌、排泄等障碍。

肝脾肿大 由于炎症、充血、水肿、胆汁淤积，乙肝患者常有肝脾肿大。

肤黄疸。由于胆汁酸排出障碍，血液中胆汁酸浓度增高。

肝区疼痛 肝脏内部缺乏痛觉神经，乙肝患者一般没有剧烈的疼痛。

肝脾肿大 由于炎症、充血、水肿、胆汁淤积，乙肝患者常有肝脾肿大。

在乙肝晚期，由于大量肝细胞被破坏，纤维组织收缩，肝脏可缩小。

以及门静脉高压，脾脏瘀血，引起脾脏肿大。

肝外表现 不少慢性肝炎特别是肝硬化患者面色发暗，被称为肝病面容。

乙型肝炎症状的轻重与病情的轻重有一定关系，但是并不完全平行。

作者供职于河南省人民医院

县域动态

伊川为肢残儿童实施矫治手术

本报记者（记者刘永胜 通讯员陈军）伊川县慈善医院11月28日传来喜讯。

10月下旬，伊川县慈善医院派出医护人员，走村入户为患儿进行复筛。

新密成功切除一巨大前纵隔肿瘤

本报讯（记者李志刚 通讯员张建鹏 杨建国 岳华南）近日，新密市第一人民医院成功切除一例巨大前纵隔肿瘤。

27岁的郑某总是感觉胸闷、呼吸困难，在新密市第一人民医院检查发现前纵隔肿瘤（20厘米×15厘米×15厘米）。

者和陪护人员免费提供一日三餐。

据介绍，伊川县慈善医院自2012年被确定为“肢体残疾矫治手术复筛及手术实施医院”。

统计数据显示，伊川县慈善医院最终成功为栾川县、嵩县、伊川县的33名贫困肢体残疾儿童成功实施了矫治手术。

气管以及心脏，一直被胸外科医生称为“雷区”。要切除这个肿瘤，不但操作困难，而且容易出现大出血或气管破裂。

专家会诊后，制订了缜密的手术方案，历时3个多小时，为其成功行前纵隔肿瘤切除术。

余闲话

肌内注射布桂嗪过敏一例

患者，男，78岁，因间断右上腹胀痛不适10余年就诊。

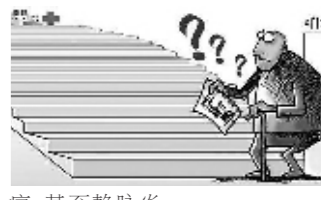
讨论：布桂嗪为速效镇痛药，属于弱阿片类生物碱，主要作用于中枢神经系统。

应当为“换季输液”热降温

曾几何时，“换季输液”成为热词，并逐渐流行起来。

实际上，目前并没有“换季输液”可预防心脑血管疾病的证据。

值得重视的是，中药制剂的生产过程是非常复杂的。



对中老年人来说，良好的生活习惯（如戒烟限酒、合理运动、控制体重）。

另外，基层医生对此要有正确的认识，不要盲目跟风。

（本版未署名图片均为资料图片）

招共享

治低血压验方三则

验方一：黄芪60克，当归30克，黄精15克，制首乌15克。

验方二：党参15克，黄精18克，熟地黄15克，炙甘草10克。

大枣6枚；每天1剂，水煎服，分2次口服。

验方三：黄精24克，枸杞子18克，五味子20克，丹参15克。

桂枝12克；每天1剂，水煎服，分2次口服。

止泻用药要对症



木散加减。 伤食泄泻 腹胀腹痛，泻前哭闹，泻后痛减。

脾肾阳虚泄泻 久泻不止，甚至脱肛，食入即泻。

湿热泄泻 大便如水样，黏稠臭秽，肛门灼热发红。

此外，复方黄连液、抗霉灵可用于湿热泄泻。

一、石榴皮9克，水煎加红糖，内服。

二、马齿苋30克，水煎服。

四、焦山楂3克、鸡内金3克、炮姜炭3克，研成末。

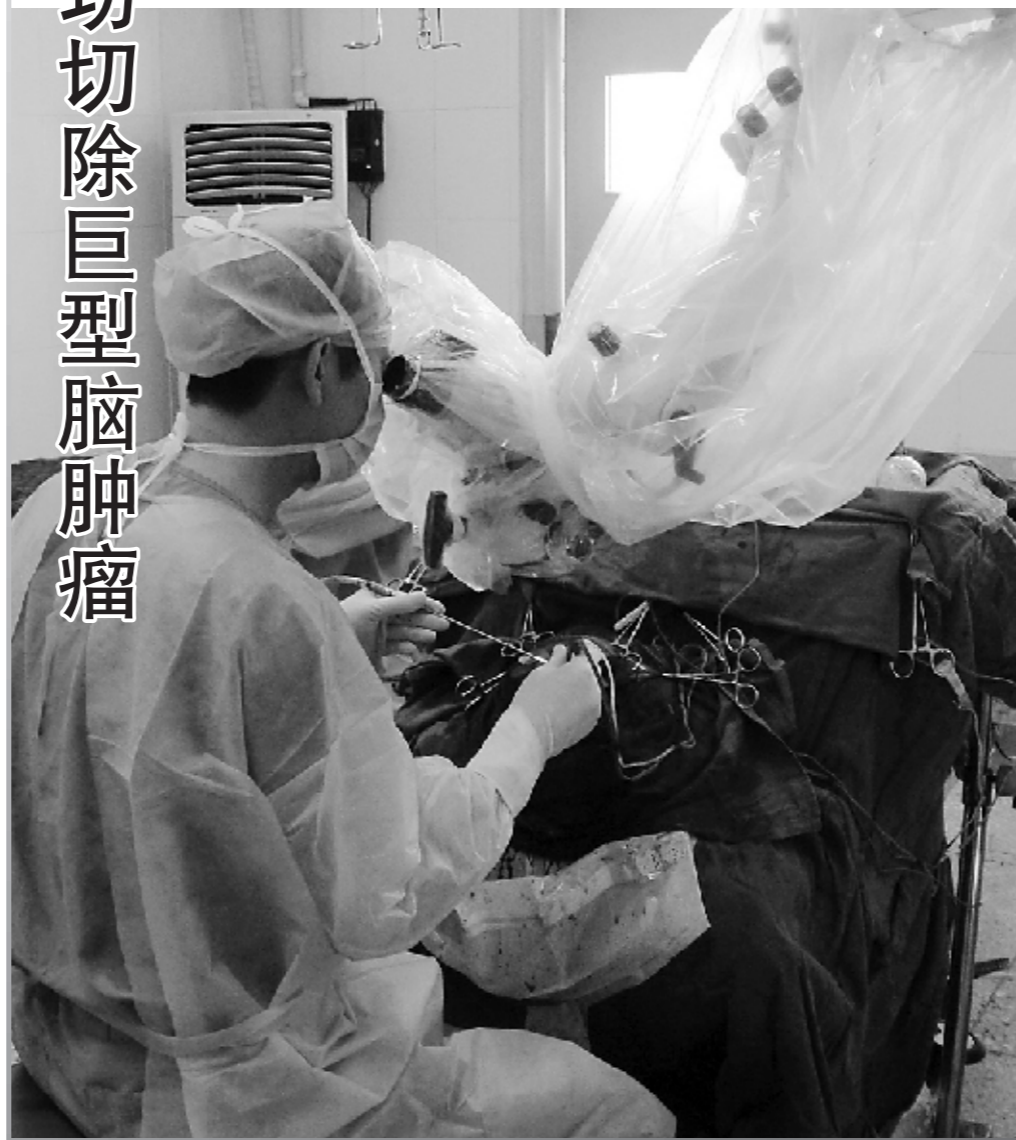滑县成功切除巨型脑肿瘤

本报讯（记者张治平 通讯员朱如海 武岩）近日，一名患者在滑县人民医院就诊时。

56岁的王某因间断性出现大小便失禁、头痛、呕吐、走路不稳等症状。

如此巨大的脑肿瘤在临床实属罕见，如果不立即切除，后果不堪设想。

经过缜密的术前准备，医生借助显微镜为患者实施了右侧颞叶脑肿瘤切除术。



投稿邮箱：316367508@qq.com

娄多峰教授 河南风湿病医院创始人，为全国首批名老中医专家。



河南风湿病医院于1995年经河南省人民政府中医主管部门——河南省中医管理局批准建立。

地址：郑州市花园口（市内乘坐520路公交车直达） 电话：(0371)65592059(门诊部) (0371)65591140 (24小时热线)

正确认识风湿性舞蹈症

□张胜富

风湿性舞蹈症常发生于链球菌感染后，与A型β-溶血性链球菌感染有关。

风湿性舞蹈症患者，在早期可表现为注意力不集中、肢体动作笨拙。

出现舞蹈样动作，特征为程度不一、不规则的不自主运动。

在治疗方面，首先要预防风湿病的发生，清除链球菌感染。

根据患者的起病年龄、典型的舞蹈样动作，该病不难诊断。