休门氏病不容小视

脊椎专家施妙手　弓背少年绽笑颜

河南省第二人民医院　郑冬冬　李伟博

手术前

手术前

手术后

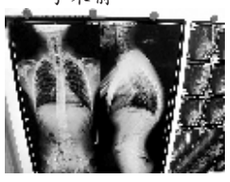
手术前

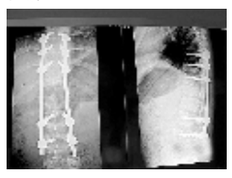
手术后

“我站直了,终于可以跟同学一起打球啦!”近日,驼背多年的畅畅(化名)在河南省第二人民医院进行脊柱后凸畸形截骨矫形手术治疗后,终于挺起了胸膛,挺直了腰杆,身高也增加了 7 厘米。

来自商丘的畅畅才 14 岁,正在上初中。刚上学时他就有驼背症状,父母一直以为他是学习姿势不正确,多次对他进行监督矫正。可是,随着年龄的增长,他的驼背症状不仅没有减轻,近 3 年来脊柱后凸畸形越来越严重。由于行走时不能抬头挺胸,睡觉时也不能平卧,他的生活质量严重下降。

当畅畅到河南省第二人民医院求医时,他的驼背症状相当严重,脊柱后凸畸形接近 80 度。经诊断,一度以为姿势不良造成的驼背,罪魁祸首竟是休门氏病!

该院外一科主任宗慧凯在收治畅畅后,多次组织医生讨论病情、反复研究,制订最佳手术方案。经充分准备,在上级专家指导下,外一科不久前为畅畅成功实施脊柱后凸畸形截骨矫形术。在近 3 个小时的手术过程中,专家巧妙地运用截骨技术,避开了脊髓神经和主动脉大血管,对目标胸椎、腰椎进行截骨、脊髓减压,再实施脊柱矫形、长节段钉棒椎体内固定术。经过一系列的精细操作,手术顺利完成。畅畅经过 3 周的康复治疗,佩戴支具可以下床行走,脊柱明显变直,走路再不用“逢人哈腰”,身高也由此前的 168 厘米增加到 175 厘米,大大提高了生活质量,从而增强了融入社会的信心。

据了解,休门氏病是临床上一种可引起青少年驼背的疾病,又称青年性圆背畸形,很容易与姿势性驼背相混淆。它最早由丹麦的舒尔曼于 1921 年报道。该病男性多于女性,多于 10 岁左右发病,随着青春期生长发育的加快而在 12~15 岁出现典型的临床表现。病情进一步发展,将造成椎管狭窄脊髓受压,导致下肢麻木无力,如果受到外伤易造成瘫痪,严重影响患者的生命健康和生活质量。目前,国内外报道该病的发病率为 0.4%~8%。我国有 1000 万青少年患病,但是常常因家长、老师的忽视或认为姿势不良而延误治疗。

宗慧凯建议,当家长发现孩子出现姿势不良、有弓腰驼背现象时,一定要多加观察,提高警惕,并及时到医院检查诊断,进行治疗。在疾病早期、背部畸形较轻时,可以采取锻炼、理疗、佩戴支具等方法进行保守治疗。对于脊柱后凸严重(大于 75 度)、外观畸形明显者,采取截骨矫形手术治疗才可以达到较好的效果。但是,因手术难度和风险较大,专家建议一定要选择权威医院和专家进行治疗。

据悉,目前在我省能开展脊柱后凸畸形截骨矫形术的仅有少数省级三级甲等医院。

聚焦

临床看点

高难度减胎术“减”去基因缺陷胎儿

本报讯　(记者　张晓华　通讯员　曹咏　吴静)日前,郑州大学第一附属医院为一名中期妊娠、怀双胞胎的妇女进行了减胎手术,成功减掉了产前诊断中确诊为脊髓性肌肉萎缩症的胎儿,保住了正常胎儿。

张女士于 7 年前生育过一个脊髓性肌萎缩症患儿,4 年前再次怀孕后在郑州大学第一附属医院产前诊断中心检查,明确胎儿正常后继续妊娠,出生后至今完全正常。今年 8 月,该女士再次怀孕后,来到该院产前诊断中心。此次张女士为双胎妊娠,请求做产前诊断。

脊髓性肌肉萎缩症是一组可起病于婴儿期或儿童期的疾病,是最常见的致死性神经肌肉疾病之一,是由于脊髓前角细胞运动神经元变性,导致患者近端肌肉对称性、进行性萎缩和无力,最终导致呼吸衰竭,甚至死亡,居致死性常染色体遗传病第二位。该病属于常染色体隐性遗传病,发病率为 1/6000~1/10000,若夫妻双方生过一个脊髓性肌萎缩症患儿,则再生患儿的概率为 25%,生无症状的携带者的概率为 50%,生一个正常的孩子的概率为 25%。

该院副院长兼生殖中心主任孙莹璞教授等人对张女士进行了详细的遗传咨询。产前诊断中心、生殖中心、超声科等相关科室会诊后,为该孕妇制订了详细的诊疗方案。对张女士羊水的基因分析显示,张女士所怀双胞胎之一为脊髓性肌萎缩症患儿,另一胎儿正常。

在产前诊断中心及超声科医师协作下,孙莹璞为该孕妇基因异常的胎儿成功实施了减胎术,并取异常胎儿羊水 5 毫升再次对被减胎儿进行脊髓性肌萎缩症基因诊断和 DNA 亲缘关系鉴定,确定被减胎儿就是脊髓性肌萎缩症患胎。

据悉,双胎中期妊娠脊髓性肌萎缩症产前诊断并基因异常胎儿减胎成功,这在国内属首例病例报道。

十岁童不再间断听不见

本报讯　(记者　李荇　通讯员　潘黎黎)近日,郑州人民医院肝豆状核变性诊疗病区收治了一例特殊患者,10 岁的小欢间断性“听不见”,被确诊为罕见的 Laudau－cleffner 综合征(获得性癫痫性失语)。

小欢(化名)活泼可爱,学习刻苦,是班里的第一名。可是,从去年开始,他突然出现间断愣神、爬行等怪异行为,家人跟他讲话也没有回应,总是独自玩玩具、咬手指、咬衣服,甚至偶尔踢打家人。刚开始发作半天就过去了,但是到后来逐渐出现数天“不清醒”。这让家人觉得很诧异,于是就带小欢去当地医院神经内科检查,医生说是癔症、癫痫,给他开了一些药物,并要求他定期复查。但是,小欢的症状却越来越重。家人于是带他到全国多家著名医院就诊,被诊断为“肝豆状核变性”。

1 周前,小欢来到郑州人民医院治疗“肝豆状核变性”,结果发现患的是 Laudau－cleffner 综合征。于是,小欢的主治医生张东锋对小欢给予药物冲击治疗。经过两个疗程的治疗,小欢上述症状再也没出现。在出院时,小欢高兴地说:“我长大也要当医生。”

据张东锋介绍,该病的首发症状为失语或癫痫发作,典型的语言障碍是听力理解缺陷,自发性语言减少或突然说不出话,失语表现为能听到别人说话的声音、不能理解语言的意义,但是听力检测及听觉诱发电位检查均正常。该病可逐渐发展为不能用语言进行交流,甚至完全不能表达。

八旬翁介入治主动脉瘤

本报讯　(记者　卜俊成　通讯员　陈建设)日前,一位 81 岁的夹层主动脉瘤患者在郑州大学第二附属医院心外科成功接受了介入手术治疗,创造了我省年龄最大的动脉瘤介入手术记录。

据介绍,蔡老先生在到该院就医前一个半月,曾出现过休克的症状,半个月前胸部开始剧烈疼痛。当地医院确诊蔡老先生患了主动脉夹层动脉瘤。由于患者年龄较大,病情较为复杂,多家医院拒绝为他进行手术治疗。

在该院心外科,主任医师法宪恩见到该患者,判断患者患的是Ⅲ型主动脉夹层动脉瘤,需要紧急进行手术治疗。但是根据病情可以不用传统的开胸手术,而是在局部麻醉下实施微创介入手术。很快,在经过认真的手术前准备后,法宪恩等医师在患者股动脉进行小切口,在主动脉夹层动脉瘤破口处置入覆膜支架,成功为患者实施介入手术。

患者的主管医师余海彬说,主动脉瘤可分为真性主动脉瘤、假性主动脉瘤和夹层主动脉瘤,其中以夹层主动脉瘤最为常见。以前临床上由于对主动脉瘤的诊断和治疗认识不足,很多患者因贻误了最佳治疗时机而死亡。由于主动脉夹层动脉瘤病情凶险复杂,病死率极高,手术要求条件也非常高

治疗体会

治疗上感急不得

三门峡市卫生局　张红霞

在季节交替之际、温度剧变之时,人们容易患急性上呼吸道感染(简称上感)。急性上呼吸道感染是鼻腔、咽或喉部急性炎症的总称,常见病原体为病毒,仅少数由细菌引起。各种可以导致全身或呼吸道局部防御功能降低的原因,如受凉、淋雨、疲劳等均可诱发急性上呼吸道感染,年老体弱者易患病。

普通感冒和急性病毒性上呼吸道感染都具有自限性,病程一般是 5~7 天,药物治疗主要以对症治疗、缓解症状为主。病程较重或年老体弱者,应卧床休息,多饮水。有头痛、发热症状者可应用解热镇痛药,如含对乙酰氨基酚的复方感冒药。无发热者可选用不含退热成分的感冒药。无咯黄痰、血白细胞计数增高等细菌感染依据时,一般不需用抗菌药物。当急性细菌性上呼吸道感染明确为细菌感染时,如急性咽炎、急性扁桃体炎,可选用青霉素、大环内酯类等抗菌药物治疗,疗程为 5~7 天。

其实,良好的生活习惯、适度的体育锻炼、乐观的积极心态、必胜的斗争精神是预防和战胜急性上呼吸道感染的法宝。

治口腔溃疡验方

开封市开封县　李太玉

口腔溃疡是一种发病率较高的口腔黏膜病,具有起病快、疼痛剧烈、持续时间长、易反复发作、有自限性等特点。

笔者治疗口腔溃疡多例,深有体会,现将经验方总结如下。牛黄解毒片,每次 0.3 克,每天 3 次;地塞米松片,每次 1.5 克,每天 3 次;维生素 C 片,每次 0.2 克,每天 3 次;维生素 B_2 片,每次 10 毫克,每天 3 次。据笔者观察,患者服药两天,即可痊愈。

疼痛明显者,可把地塞米松片研末外敷患处,或用利多卡因针剂外涂患处。

治疗小儿腹泻方

博爱县清化镇　呼延法珩

婴儿腹泻是一种常见病,有时还伴有呕吐、发热等症状,患儿除了需要母乳喂养外,还可以饮用胡萝卜水、焦米汤等。将胡萝卜洗净,切碎,加少许米,煮沸即成胡萝卜水,饮用胡萝卜水具有收敛作用,可以使大便成形。米汤是将米粉炒黄(炒熟),用开水冲制而成,饮用米汤有助于婴儿消化。

笔者在临床上用巴豆末填脐治疗婴儿腹泻,疗效不错。取巴豆(去壳)1 粒,将少许蜡烛熔化,将巴豆末掺入,趁热放肚脐中,外用胶布固定,约 6 个小时后去掉。如果一次不能治愈,可以连续填用两次。

看片会

用核磁共振诊断泪腺混合瘤

河南省人民医院　史大鹏

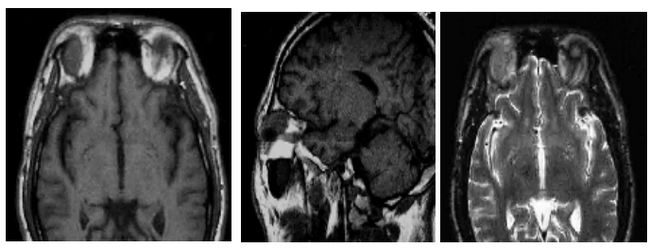
图为右侧泪腺混合瘤的核磁共振图像

泪腺良性多形性腺瘤具有多形性的组织成分,起源于有多向分化潜力的上皮细胞,间质成分为上皮化生的产物,多单侧发病,表现为眶颞上方固定、无痛性肿块。由于泪腺处于眼球和泪腺窝之间的狭小腔隙内,故泪腺多形性腺瘤逐渐增大,可压迫眶壁和球壁。

泪腺良性多形性腺瘤在不同影像上的表现不同。B 超图像显示,肿瘤呈类圆形或卵圆形,边界清楚,肿物内回声高低不一,表面有致密回声。CT 图像显示,肿瘤边界光整,呈中等均质增强;对眶壁以压迫改变为主,无骨壁破坏;对眼球和眼肌软组织以推挤、移位为主。核磁共振图像显示,眼眶外上方泪腺窝内软组织肿块,结节状,T1WI 呈低或等信号,T2WI 呈高信号,信号多均匀一致(如果发生钙化,信号不均匀)。在核磁共振增强片上,肿瘤中等度强化,较大肿瘤泪腺窝扩大,眶骨变形。

核磁共振对泪腺混合瘤具有准确的定位、定性的诊断价值,对手术入路选择、手术设计及手术前准备也有着指导意义,对指导初次手术中连同包膜一次性完整切除病变、减少复发率具有重要意义。

免疫园地

认识脊髓灰质炎

脊髓灰质炎是一种古老的疾病,早在公元前 3700 年医书上就有此病的记载。它是由脊髓灰质炎病毒引起的,曾在全球广泛传播、危害极大的急性传染病。该病主要引起肌肉麻痹,且多发生于小儿,故俗称“小儿麻痹症”。

人是该病的唯一贮存宿主,患者及无症状病毒携带者是传染源,其中轻型无麻痹病人及无症状病毒携带者由于数量多且不易被发现,而成为主要传染源。人群普遍易感,6 个月至 5 岁小儿发病率最高,隐性感染率高达 90%以上。肠道传播是该病的主要传播途径,接触污染的水、食物、手及玩具等经口传播为主要传播方式,发病初期亦可通过呼吸道飞沫传播。对于已发病的病人,从发病日起隔离不少于 40 天。同时,病人排泄物、分泌物及被污染用具要及时消毒。

1955 年,Jonas Salk 研制成功注射用脊髓灰质炎灭活疫苗,标志着人类战胜脊髓灰质炎的开始;1961 年,阿尔伯特·沙宾研制的口服脊髓灰质炎灭活疫苗问世,给免疫工作带来极大的便利。随着在小儿中普遍应用脊髓灰质炎疫苗,使小儿感染机会减少,发病率呈显著下降趋势。

目前最有效的预防措施为服用脊髓灰质炎疫苗。现在我国使用 I、II、III 型混合糖丸疫苗(是由减毒的脊髓灰质炎病毒制成的),免疫程序为出生 2 月、3 月、4 月各服一次,每次间隔不少于 28 天,4 岁时再服用 1 次。同时为了增加儿童的免疫机会,我省每年 12 月 5 日和次年的 1 月 5 日均会开展两轮脊髓灰质炎疫苗的强化免疫和查漏补种活动。

1988 年第四十一届世界卫生大会提出在 2000 年消灭脊髓灰质炎,至 1993 年西半球已经无脊髓灰质炎病例报告,2000 年我省和全国其他省(自治区、直辖市)同时实现了无脊髓灰质炎证实,并持续保持无脊髓灰质炎状态。但是 2011 年我国新疆自治区发生脊灰野病毒输入疫情,并且全球仍然有个别国家存在脊髓灰质炎野病毒的流行,其中的印度、巴基斯坦、阿富汗都与我国接壤,病毒随时可能传入我省。因此,为了维持无脊髓灰质炎状态、保护儿童健康,我们需要为每一个儿童完成脊髓灰质炎疫苗的免疫接种!

河南省疾病预防控制中心/供稿

“驼人杯”2010 年度河南卫生新闻奖获奖名单

“驼人杯”2010 年度河南卫生新闻奖评选结果于 11 月 16 日揭晓。本次活动共收到参评作品 356 篇,经河南省卫生厅新闻办公室、河南省卫生记者协会共同成立的河南卫生新闻奖评选委员会严格审核,认真评选,共评出一等奖 30 篇,二等奖作品 70 篇,三等奖 69 篇。建议各获奖单位按每篇不低于如下标准予以获奖作品作者奖励:一等奖 1000 元,二等奖 800 元,三等奖 500 元。现将结果公布如下(排名不分先后)。

一等奖

曲昌荣　人民日报社
赵鹏　新华社河南分社
苑海震　河南日报社
李晓敏　大河报社
郑筱倩　河南商报社
郜静　柴政　河南电视台
张颖凡　河南人民广播电台
崔晓彧　李燕锋　洛阳日报报业集团
陈召起　田利明　河南省人民医院
张毅　祖曼　河南省胸科医院
庞红卫　河南省肿瘤医院
黄洪勇　邱玉华　河南省精神病医院
郑宏　河南省中医药研究院
曹咏　吴静　郑州大学第一附属医院
宋连英　安华　郑州人民医院
邵德欣　郑州市第三人民医院
陈锦屏　郑州市第三人民医院
张明华　濮阳市卫生局
尚雪萍　濮阳市妇幼保健院
任文林　冉晓阳　濮阳市红十字中心血站
刘力刚　安阳县第一人民医院
卢兴烈　王新光　开封市第一人民医院
张彩凤　开封市中医院
郭德生　刘小军　鹤壁市卫生局
石耀祖　池萍　原阳县人民医院
路璐　洛阳市卫生局
路书斋　洛阳市中心医院
李万江　洛阳市妇女儿童医疗保健中心
梁秀梅　洛阳市疾病预防控制中心
许文军　牛牧青　河南科技大学第一附属医院

二等奖

蔡建华　韩春光　大河健康报社
董彩红　东方今报社
海淮　李旸　崔伟　河南电视台民生频道
蔺建伟　郜静　河南电视台
张莹　河南日报农村版
杨丹　河南工人日报社
汪辉　郑州日报社
李梨山　郑州人民广播电台
陈涵　杨艳杰　郑州市电视台
闫业瑞　新乡日报社
刘军旗　新乡日报社
邢永田　河南省人民医院
尹沅沅　河南省人民医院
王文龙　河南省肿瘤医院
华小亚　郑州大学第三附属医院
陈建设　彭永强　郑州大学第二附属医院
秦步盘　河南省精神病医院
曹咏　符臻　郑州大学第一附属医院
岳义田　河南省疾病预防控制中心
陈燕　新乡医学院第三附属医院
秦华　新乡医学院第一附属医院
何世桢　河南中医学院第一附属医院
段桂洪　新乡医学院第一附属医院
丁娟　河南省洛阳正骨医院
陈燕　秦亮　郑州市第二人民医院
杜亚军　郑州市妇幼保健院
卜春梅　郑州市妇幼保健院
王红专　郑州市中医院
王建明　郑州市中心医院
苗爱军　郑州市儿童医院
秦川　郑州市第一人民医院
杨华明　濮阳县人民医院
赵广银　濮阳县卫生局
吕学民　清丰县人民医院
张敏　濮阳市第三人民医院
任永立　武陟县卫生局
郭欢欢　焦作市第二人民医院
朱海洲　焦作市卫生监督执法局
赵炜方　王海娟　济源市卫生局
文萧　焦作市卫生监督执法局
赵玉汝　李卫　汝南县人民医院
曹天顺　确山县人民医院
东晓杰　黄香兰　周口市中心医院
袁达　太康县卫生局
张运体　淮阳县卫生局
侯青峡　三门峡市湖滨区卫生局
张莲蓬　三门峡市湖滨区卫生局
李吾　卢氏县五里川中心卫生院
薛辉　三门峡市湖滨区卫生局
郭宝厚　三门峡市卫生学校
朱瑞斌　开封市儿童医院
陈家学　固始县卫生局
周峰　罗卫方　新县人民医院
韩凤琴　李红艳　鹤壁市卫生局
尚立平　王飞霞　鹤煤总医院
杜辉宇　张晓　南阳市中心医院
丁自力　崔松涛　邓州市卫生局
郭明青　新乡市第二人民医院
李炳　新乡市中心医院
孟庆远　甄纪军　原阳县人民医院
苏东军　长垣县公疗医院
邵淑仙　齐博　商丘市第一人民医院
郑世厂　商丘市卫生监督所
赵攀　柘城县卫生局卫生监督所
王勇　睢县卫生局
艾金保　洛阳市第一人民医院
赵永亮　汝阳县人民医院
李万江　杨二女　洛阳市妇女儿童医疗保健中心
姚伟旗　孟津县卫生局

三等奖

白冰　河南省肿瘤医院
袁方　郑州大学第四附属医院
李小锋　河南省疾病预防控制中心
段桂洪　新乡医学院第一附属医院
丁娟　张随山　河南省洛阳正骨医院
赵俊君　李攀攀　濮阳市疾病预防控制中心
杨珺丽　濮阳市中医院
何光峰　杨立斌　焦作市五官医院
吴凡　牛江梅　焦作市疾病预防控制中心
杨建华　焦作市疾病预防控制中心
郑保华　温县卫生局
何光峰　焦作市五官医院
南汉全　遂平县卫生局
付宏强　上蔡县疾病预防控制中心
张建斌　汝南县第二人民医院
吴靖　驻马店市中心医院
邓莉　周口市疾病预防控制中心
种松泉　项城市第一人民医院
朱长城　扶沟县卫生局
盛红勋　西华县人民医院
邹卫东　商水县人民医院
高磊　周口市中心血站
李新海　沈丘县卫生局
胡永生　王朝松　漯河市第二人民医院
王彦霞　平顶山市第二人民医院
孙东彪　汝州市卫生局
李许要　汝州市卫生局
刘杰　灵宝市第二人民医院
周群朴　卢氏县人民医院
卫丽娟　义马市卫生局
闫晓姗　滑县卫生局
张丽娟　王新光　开封市第一人民医院
刘洁　开封市陇海医院
冯楠　开封市中心血站
杨雪敏　兰考县妇幼保健院
郭俊　杨竞　信阳市中心医院
杨竞　信阳市中心医院
李强　杨非　信阳市平桥区卫生局
姚峻　信阳市浉河区卫生局
王国安　姚峻　信阳市浉河区卫生局
朱德军　信阳市肿瘤医院
芦元芳　信阳市第一人民医院
石磊　信阳市中心血站
王湘福　商城县卫生局
韩振华　鹤壁市第一人民医院
杨红　鹤壁市第二人民医院
马伍银　淇县人民医院
马付才　朱磊　南阳市中心血站
胡金聚　南阳市卫生职工学校
郭果　南阳市卫生局
王静会　丁自力　邓州市卫生局
杜鹃　获嘉县卫生局
赵玉芬　新乡市妇幼保健院
段世东　新乡市中心医院
冯海燕　新乡市传染病医院
王峰娟　商丘市中心血站
王斌　张敏　商丘市第五人民医院
宋晓曦　宁陵县人民医院
席军　商丘市中心医院
程锦　商丘市第二人民医院
石秀娟　栾川县人民医院
郑备战　洛阳市中心血站
姬留标　孟津县卫生局
邵林萍(笔名邵贡)　洛阳洛轴医院
尤云飞　史超　洛阳东方医院
刘晓飞(晓霏)　洛阳市第一中医院
范海岚　河南科技大学第二附属医院
李志成　伊川县人民医院
慕小燕　冯青宝　许昌市卫生局